

UNIVERSIDAD NACIONAL AUTÓNOMA DE MÉXICO  
FACULTAD DE MEDICINA VETERINARIA Y ZOOTECNIA

# EXTRACCIÓN FORZADA

MVZ JORGE ÁVILA GARCÍA  
PMVZ GEORGINA ELIZABETH CRUZ HERNÁNDEZ

CLÍNICA DE LOS BOVINOS I

---

MVZ JORGE ÁVILA GARCÍA  
PMVZ GEORGINA ELIZABETH CRUZ HERNÁNDEZ

## EXTRACCIÓN FORZADA.

MVZ Jorge Ávila García  
PMVZ Georgina Elizabeth Cruz Hernández

Tres técnicas quirúrgicas básicas se emplean sobre el feto para corregir la distocia:

1. Tracción
2. Corrección
3. Fetotomía

Ninguna distocia puede corregirse sin el uso de una o ambas de las dos primeras técnicas. Aun con la fetotomía o con cualquier procedimiento obstétrico sobre la madre (operación cesárea, episiotomía, cervicotomía y simfiotomía pélvica).

Instrumentos:

- Cadenas obstétricas de tracción
- Cuerdas obstétricas de tracción
- Correas obstétricas de tracción
- Ganchos cortos romos o ganchos para ojos
- Gancho largo romo con mango o gancho sencillo para ojo
- Gancho de tracción multiarticular de Krey Schöttler
- Muleta de retropropulsión de Kühn.
- Horquilla obstétrica de rotación de Cämmerer
- Extractor fetal
- Poleas

## TRACCIÓN.

---

Sólo se puede aplicar cuando el feto está en una presentación longitudinal anterior o posterior y aproximadamente en posición dorsosacra con el cuello y los miembros completamente extendidos. La tracción sola puede ser llevada a cabo en distocias con trabajo inefectivo, desproporción feto-pélvica y formas moderadas de dilatación incompleta del cérvix, vagina, o vulva. Esta se adopta después de la

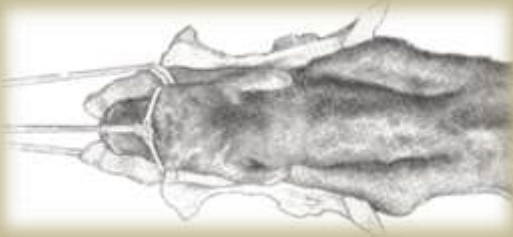---

MVZ JORGE ÁVILA GARCÍA  
PMVZ GEORGINA ELIZABETH CRUZ HERNÁNDEZ

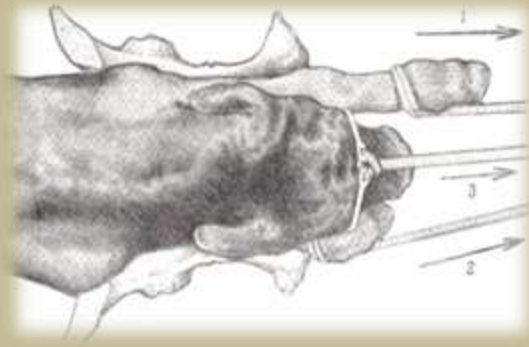
corrección de alineamientos defectuosos del feto o sigue al retiro de cualquier otra clase de obstáculo para el parto durante la expulsión vaginal u operación cesárea.

## CORRECCIÓN DE ALINEAMIENTO DEFECTUOSO DEL FETO.

La corrección se emplea en distocias causadas por postura incorrecta, posiciones y presentaciones defectuosas de feto vivo o muerto cuando el conducto del parto está suficientemente dilatado y las partes desviadas del feto son accesibles.



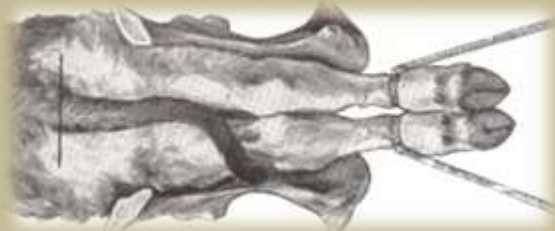*Maniobra obstétrica mal empleada ya que se está utilizando un lazo para ambos*



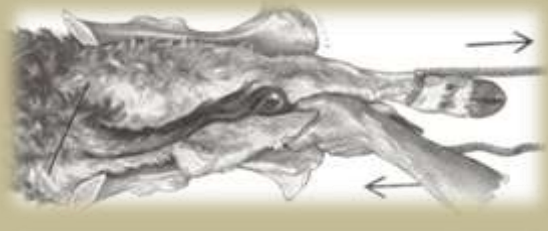*Maniobra obstétrica por tracción mal empleada en una presentación anterior del becerro en una distocia*

*Cada miembro se ata de manera independiente y se realiza la tracción como se observa en la imagen.*

MVZ JORGE ÁVILA GARCÍA  
PMVZ GEORGINA ELIZABETH CRUZ HERNÁNDEZ



*Maniobra obstétrica por tracción mal empleada en una presentación posterior (corvejón, cola o pezuñas volteadas) del*



*Maniobra obstétrica por tracción bien empleada en una presentación posterior (corvejón, cola o pezuñas volteadas) del becerro en una distocia.*



*Antes de jalar al becerro debe asegurarse de la posición de la cabeza.*

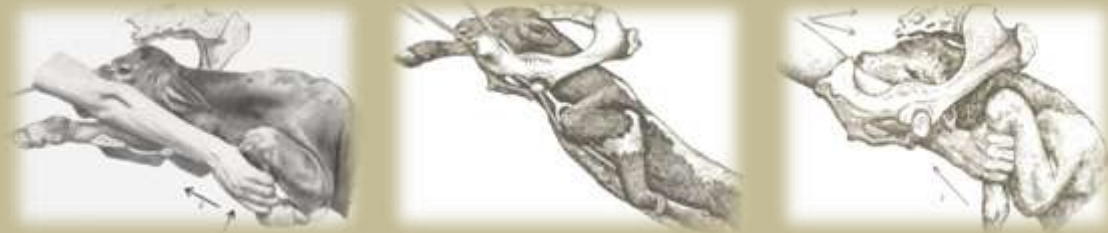

*Maniobra obstétrica en la cual se acomoda la cabeza del becerro en el canal de parto.*

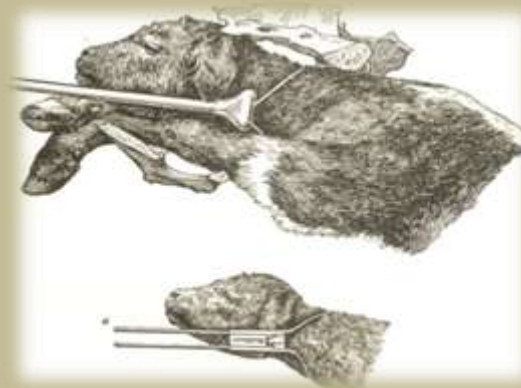
MVZ JORGE ÁVILA GARCÍA  
PMVZ GEORGINA ELIZABETH CRUZ HERNÁNDEZ



*Maniobra obstétrica en la cual se observa por pasos la forma adecuada de acomodar la cabeza en el canal de parto con y sin ganchos oculares.*



*Maniobra obstétrica por tracción cuando en la cabeza del becerro está fuera y las extremidades están hacia atrás, para la cual se debe empujar la cabeza hacia atrás lo más que se pueda, tratando de enderezar las manos sujetándolas con un lazo o cadenas obstétricas.*

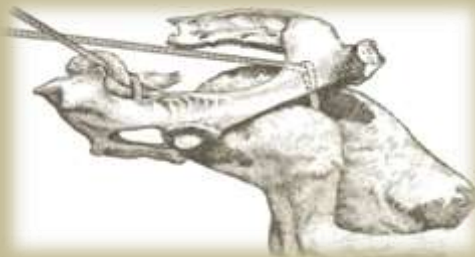


*Maniobra obstétrica cuando el becerro presenta la cabeza fuera y las extremidades hacia atrás, si el becerro esta muerto o inflamado se debe seccionar la cabeza*

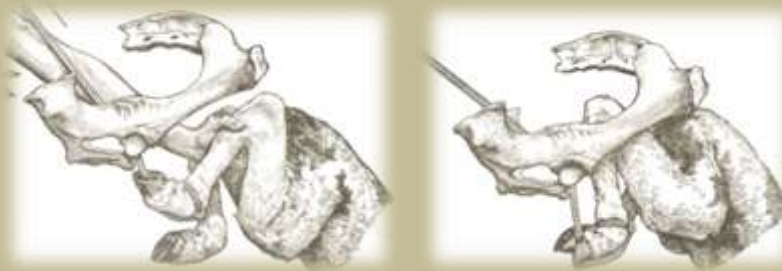MVZ JORGE ÁVILA GARCÍA  
PMVZ GEORGINA ELIZABETH CRUZ HERNÁNDEZ



*Embriotomía percutánea de un brazo o ambos, en los cuales se separa la piel del brazo hasta la escápula una vez que la piel este bien separada se debe traccionar con fuerza el brazo hasta separarlo por completo del tronco. Nunca se debe utilizar el fetotómo.*

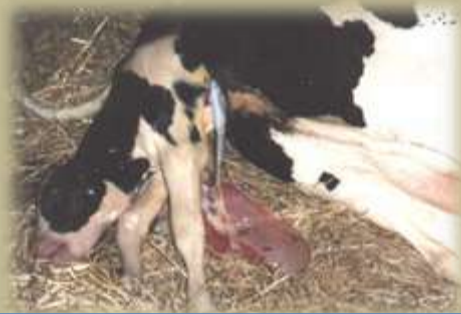

*Presentación de becerro en ancas o perro sentado, la cuál es muy común.*



*La maniobra obstétrica indica que se debe meter al becerro y empujar el corvejón hacia arriba, tratando de localizar la pezuña y doblándola hacia atrás, se debe proteger la pezuña con la mano, lo mismo se debe hacer con la otra pierna, posteriormente se amarran los miembros de forma individual jalando alternadamente cada uno hasta sacar al becerro.*

MVZ JORGE ÁVILA GARCÍA  
PMVZ GEORGINA ELIZABETH CRUZ HERNÁNDEZ



*Becerro que se ha quedado atorado en la pelvis el cual es muy frecuente en vaquillas de primer parto.*



*Se puede tirar a la vaca patas arriba sobre su dorso y hacer tracción circular hacia arriba sobre el becerro hasta lograr sacarlo.*

## FETOTOMÍA

La fetotomía o embriotomía como es llamada con frecuencia, es la reducción en tamaño del feto por el retiro o la destrucción de sus partes con objeto de permitir la extracción. Esta técnica se lleva a cabo con un feto muerto y, sin embargo, se indica con el propósito de preservar la vida de la madre para cruzarla posteriormente o para su engorda y sacrificio para el abasto. La fetotomía crea ciertos peligros para la madre, tales como daño en los órganos maternos del animal por la dirección inadecuada de los instrumentos o la proyección de los huesos fetales cortados. Con frecuencia es una operación tediosa y prolongada la cual puede hacer que la paciente quede exhausta. Para el operador es con frecuencia un procedimiento desagradable y prolongado, que entraña un riesgo de lesión por medio de un cuerpo óseo seccionado y la infección proveniente de un feto descompuesto. Se requiere de conocimiento, paciencia, fortaleza y práctica constante.



---

MVZ JORGE ÁVILA GARCÍA  
PMVZ GEORGINA ELIZABETH CRUZ HERNÁNDEZ

## LITERATURA CONSULTADA.

---

1. Saharrea MA, Fisiología del parto, Capítulo VI, Mejoramiento Animal Reproducción Bovinos, SUA, 1999 47-54.
2. Saharrea MA, Distocia y maniobras obstétricas, Capítulo VII, Mejoramiento Animal Reproducción Bovinos,, SUA, 1999 57-67.
3. Hernández CJ, Puerperio fisiológico y patológico, Capítulo VIII, Mejoramiento Animal Reproducción Bovinos, SUA, 1999 71-79.
4. Hernández CJ, Anestro posparto en la hembra bovina, Capitulo IX, Mejoramiento Animal Reproducción Bovinos, SUA, 1999 83-87.
5. Benesch F, Obstetricia y Ginecología Veterinarias, Edit. Labor, Barcelona, Madrid, 1963.
6. Zemjanis R, Diagnostic and therapeutic techniques in animal reproduction, Baltimore, The Williams & Wilkins Company, 1962.
7. Benesch F, Obstetricia de la vaca y la yegua, 2ª. Edic, Edit. Labor S. A., Barcelona Madrid, 1950.
8. Sloss V, Dufty JH, Manual de obstetricia bovina, Compañía editorial Continental, S.A de C.V, México 1986.